

JULIANA PEDROSO DE MENDONÇA MAGARIÑOS

**AVALIAÇÃO DA MAXILA EDÊNTELA E MANDÍBULA
PARCIALMENTE EDÊNTELA POR MEIO DA TOMOGRAFIA
COMPUTADORIZADA.**

CAMPO GRANDE
2015

JULIANA PEDROSO DE MENDONÇA MAGARIÑOS

**AVALIAÇÃO DA MAXILA EDÊNTELA E MANDÍBULA
PARCIALMENTE EDÊNTELA POR MEIO DA TOMOGRAFIA
COMPUTADORIZADA.**

Tese apresentada ao Programa de Pós-graduação em Saúde e Desenvolvimento na Região Centro-oeste da Universidade Federal de Mato Grosso do Sul, para obtenção do título de Doutor.

Orientador: Prof. Dr. Anísio Lima da Silva

CAMPO GRANDE
2015

FOLHA DE APROVAÇÃO

JULIANA PEDROSO DE MENDONÇA MAGARIÑOS

**AVALIAÇÃO DA MAXILA EDÊNTELA E MANDÍBULA
PARCIALMENTE EDÊNTELA POR MEIO DA TOMOGRAFIA
COMPUTADORIZADA.**

Tese apresentada ao Programa de Pós-graduação em Saúde e Desenvolvimento na Região Centro-oeste da Universidade Federal de Mato Grosso do Sul, para obtenção do título de Doutor.

Resultado _____

Campo Grande (MS), _____ de _____ de _____.

BANCA EXAMINADORA

Prof. Dr. _____

Instituição _____

Prof. Dr. _____

Instituição _____

Prof. Dr. _____

Instituição _____

BANCA EXAMINADORA

Prof. Dr. _____

Instituição _____

Prof. Dr. _____

Instituição _____

*Dedico este trabalho à minha filha **Alice** que chegará em breve.*

Mamãe te ama!

AGRADECIMENTOS

Agradeço primeiramente a *Deus*, fonte de vida e luz, pela saúde e força.

Aos meus pais *José Carlos Garcia de Mendonça* e *Eliane Maria Pedroso de Mendonça*, pelo exemplo, pela dedicação e por todo amor, graças a eles pude concluir esta etapa, a mais importante de minha carreira profissional.

As minhas irmãs *Fabiana*, *Carla* e *Cristine* pela amizade, companherismo e carinho em todos os momentos de minha vida.

Ao meu amado esposo e colega de profissão *Adolfo Mateo Magariños Soares* pelo amor, apoio e muita paciência.

Ao meu orientador *Prof. Dr. Anísio Lima da Silva* obrigada pelos ensinamentos, amizade e brilhante orientação neste estudo.

À *CROPP (Centro de Radiologia Odontológica)* e sua equipe que me recebeu e permitiu a realização deste estudo, em especial aos queridos irmãos *Dr Fernando* e *Dr Felipe* pela orientação, amizade e atenção.

Ao *Prof. Dr. Albert Schiaveto de Souza* pela realização da análise estatística deste estudo.

À coordenação e toda equipe do *Programa de Pós-Graduação em Saúde e Desenvolvimento na Região Centro-Oeste da Universidade Federal de Mato Grosso do Sul*, em especial à *Prof. Dra. Iandara Schettert Silva* (coordenadora) pela oportunidade de participar deste curso o qual me proporcionou grande crescimento pessoal, científico e profissional.

A todos que contribuíram direta ou indiretamente para a realização deste estudo. Minha estima e sinceros agradecimentos.

*“Existe uma força mais poderosa que a eletricidade, o vapor e a energia atômica:
a vontade.”*
(Albert Einstein)

“A única maneira de fazer um excelente trabalho é amando o que você faz.”
(Steve Jobs)

RESUMO

Magariños, JPM. Avaliação da maxila edêntula e mandíbula parcialmente edêntula por meio da tomografia computadorizada. Campo Grande; 2015. [Tese – Universidade Federal de Mato Grosso do Sul].

Neste estudo mensuramos através das análises de tomografias computadorizadas a altura óssea das regiões edentadas da maxila e mandíbula em pacientes com características sugestivas a desenvolver a Síndrome da Combinação. Esta síndrome pode atingir indivíduos de qualquer idade que sejam usuários de prótese total superior em oclusão a dentes anteriores mandibulares. Estes pacientes podem desenvolver sinais típicos da síndrome como: aumento das tuberosidades maxilares, reabsorção severa na região anterior da maxila e extrusão dos dentes anteriores inferiores. Analisamos 34 tomografias computadorizadas de indivíduos dos gêneros masculino e feminino com idade média de 61 anos. Cinco pontos de referências ósseos foram avaliados na maxila (pilar canino direito e esquerdo, o forame incisivo e o túber direito e esquerdo) e dois pontos na mandíbula (ponto médio direito e esquerdo). Neste estudo não houve diferença estatisticamente significativa entre os gêneros masculino e feminino em relação à idade e na comparação dos grupos de faixa etária até os 60 anos e do grupo com mais de 60 anos em relação aos pontos anatômicos avaliados.

Palavras-chave: Prótese, Reabsorção Óssea Alveolar, Síndrome da Combinação.

ABSTRACT

Magariños, JPM. Evaluation of edentulous maxillary and partially edentulous mandible using computed tomography. Campo Grande; 2015 [Thesis – Universidade Federal de Mato Grosso do Sul].

In this study, we measured through the analysis of CT scans bone height of edentulous areas of the maxilla and mandible of patients with features suggestive to develop Combination Syndrome. This syndrome affects patients at any age users of complete denture and partially mandibular anterior teeth. These patients may develop typical signs of the syndrome as increasing the maxillary tuberosities, severe resorption of the anterior maxilla and extrusion of the lower anterior teeth. It was analyzed 34 CT scans of males and females an average age of 61 years. The reference bone points assessed were the right and left canine pillars, the incisive foramen, right and left tuber, and the midpoint of the mandible. There was no statistically significant difference between males and females and in the comparison of age groups under 60 years and the group over 60 years regarding the anatomical points evaluated.

Keywords: Alveolar Bone Resorption, Combination Syndrome, Prosthesis.

LISTA DE TABELAS

- Tabela 1 – Resultados referentes à idade e às medidas dos pontos de referência da maxila e da mandíbula, em pacientes portadores da Síndrome da Combinação de ambos os gêneros e no total.....29
- Tabela 2 – Resultados referentes às medidas dos pontos de referência da maxila e da mandíbula, bilateralmente, em pacientes portadores da Síndrome da Combinação.....31
- Tabela 3 – Resultados referentes às medidas dos pontos de referência da maxila e da mandíbula, em pacientes portadores da Síndrome da Combinação de diferentes faixas etárias.....31
- Tabela 4 – Resultados referentes à avaliação da correlação linear entre as variáveis quantitativas avaliadas neste estudo.....32

LISTA DE FIGURAS

- Figura 1 – Tomografia de maxila. Pontos anatômicos: tuberosidades maxilares (amarelo), pilares caninos (verde) e forame incisivo (vermelho).....27
- Figura 2 – Tomografia de mandíbula. Ponto médio (linha laranja).....27
- Figura 3 – Gráfico apresentando as medidas do pilar canino, do forame incisivo e do túber da maxila, bem como do ponto médio da mandíbula, em ambos os lados da arcada dentária.....30
- Figura 4 – Gráfico de dispersão apresentando a correlação linear positiva entre a medida do pilar canino da maxila, tanto do lado direito, como do lado esquerdo, e a medida do forame incisivo da maxila.....33
- Figura 5 - Gráfico de dispersão apresentando a correlação linear positiva entre a medida do pilar canino direito da maxila e a medida do ponto médio direito da mandíbula.....34

LISTA DE ABREVIATURAS E SIGLAS

mm	milímetro
s	segundos
DTM	Disfunção têmporo-mandibular
UFMS	Universidade Federal de Mato Grosso do Sul
SC	Síndrome da Combinação
SHA	Síndrome da Hiperfunção Anterior
PT	Prótese total
PPR	Prótese parcial removível
TC	Tomografia computadorizada
TCFC	Tomografia computadorizada de feixe cônico
TD	Túber direito
TE	Túber esquerdo
PCD	Pilar canino direito
PCE	Pilar canino esquerdo
FI	Forame incisivo
PMD	Ponto médio direito
PME	Ponto médio esquerdo
PH	Potencial hidrogeniônico
SPSS	Programa estatístico

LISTA DE SÍMBOLOS

%	porcentagem
®	marca registrada

SUMÁRIO

1 INTRODUÇÃO	14
2 REVISÃO DE LITERATURA	16
3 OBJETIVOS	26
4 MATERIAL E MÉTODO	27
5 RESULTADOS	30
6 DISCUSSÃO	35
7 CONCLUSÕES.....	39
REFERÊNCIAS.....	40
ANEXO A	
APÊNDICE A	
APÊNDICE B	

1 INTRODUÇÃO

As Próteses Totais (PT) e as Próteses Parciais Removíveis (PPR) constituem num tratamento há muito tempo oferecido a pacientes que perderam alguns ou todos os dentes, devolvendo-lhes função mastigatória, estabilidade muscular, articular e estética. Quando um paciente apresenta-se como desdentado total superior em oposição a dentes anteriores inferiores pode manifestar as características clínicas da Síndrome da Combinação (SC) descritas por Kelly (1972). A SC ou Kelly possui características clínicas específicas que nem sempre vão ocorrer simultaneamente, uma vez que a perda dos dentes pode ocorrer em tempos diferentes e tratamentos restauradores e reabilitadores podem ser realizados em diferentes épocas da vida do paciente (GOYATÁ *et al.*, 2010).

Kelly (1972) descreveu a SC como uma patologia que afeta principalmente a maxila nas regiões anteriores e posteriores, quando a arcada antagonista (mandíbula) apresenta dentes remanescentes anteriores, determinando como sinais clínicos e sintomas a perda de tecido ósseo na região anterior da maxila deixando a mucosa hiperplásica, crescimento das tuberosidades, com aumento da pneumatização dos seios maxilares, hiperplasia papilar e estomatite da mucosa palatina abaixo da prótese, desorientação do plano oclusal com extrusão de dentes e patologias periodontais nos dentes anteriores remanescentes da mandíbula.

A localização dos dentes anteriores inferiores na cavidade bucal é favorável à sua permanência, pois são constantemente banhados pela saliva, cujo efeito tampão reequilibra o pH da boca, evitando a desmineralização dos dentes. Os tampões salivares de maior importância são o sistema ácido carbônico bicarbonato e o sistema fosfato. Nesse aspecto, os dentes anteriores são privilegiados pelo fenómeno da remineralização. Há ainda a língua, que desenvolve ação mecânica sobre eles, desestruturando a placa bacteriana, desencadeadora de inúmeras patologias bucais, conforme Newbrun (1988).

As possibilidades de reabilitação protética dos pacientes desdentados totais na maxila e com a presença de dentes naturais anteriores inferiores são inúmeras. Uma das combinações mais comuns entre os aparelhos no campo das próteses dentárias são PT superiores opondo-se a PPR inferiores por ter um custo relativamente baixo, tem sido a alternativa eleita pelos pacientes

(SOUZA & ZAZE, 2003). Outras opções como instalação de implantes osseointegrados para a confecção de *overdentures* maxilares e mandibulares, prótese parcial fixa implanto suportada (protocolo de Branemark) também estão indicadas, conforme Ribeiro (2003). A escolha da modalidade de reabilitação oral do paciente dependerá do caso clínico assim como das condições fisiológicas e financeiras do mesmo.

Com a evolução da implantodontia, tornou-se possível aprimorar o comportamento biomecânico das próteses parciais removíveis de extremidade livre. A presença de um implante osseointegrado na região posterior do rebordo previne a reabsorção óssea, ajuda no aumento da retenção e da estabilidade da prótese, reduz as tensões nos dentes de suporte e o número de retentores extracoronários, além de promover conforto e segurança ao paciente (SILVA *et al.*, 2011).

Um completo exame radiográfico faz-se necessário nos casos de reabilitação com implantes por ser um norteador para o correto posicionamento do implante pelo profissional. A radiografia panorâmica possibilita uma visualização ampla das estruturas anatômicas da maxila, da mandíbula e das regiões anexas em um único filme. Por outro lado a tomografia computadorizada e suas imagens tridimensionais possibilitam analisar as estruturas anatômicas com pouca distorção e sem superposição de imagens, selecionar pontos anatômicos a serem observados com mais acuidade, definir a angulação necessária para a colocação do implante e avaliar mais precisamente o volume ósseo das estruturas anatômicas, segundo Pool *et al.* (1992).

Mesmo com todos os avanços tecnológicos, o processo de reabsorção óssea é inevitável após a perda dos dentes. Diagnosticar a SC e estabelecer o tratamento adequado às necessidades do paciente poderá interromper o processo destrutivo, criando condições clínicas para o restabelecimento da saúde bucal. O presente estudo teve como objetivo avaliar os níveis ósseos de pontos específicos em maxila totalmente desdentada e mandíbula parcialmente desdentada por meio da tomografia computadorizada, com o intuito de contribuir para um planejamento reabilitador ideal para esses indivíduos.

2 REVISÃO DE LITERATURA

Após a perda de um ou alguns elementos dentais iniciaria a remodelação óssea que foi caracterizada pela reabsorção e aposição de tecido ósseo continuamente. O estudo realizado por Campbell (1960) constatou que os pacientes que não fizeram uso de prótese parcial removível (PPR) possuíam mais osso remanescente na região posterior da mandíbula quando comparados aos usuários de PPR. A adaptação das próteses foi um fator a ser considerado na reabsorção óssea alveolar, que é inevitável após a perda dos dentes, mas pode ser controlada para não se tornar excessiva.

Em 1972 uma patologia da cavidade oral foi observada em pacientes portadores de prótese total superior (PT) e prótese parcial removível (PPR) classe I de Kennedy no arco inferior e foi denominada de Síndrome da Combinação (SC) ou Kelly. Ellsworth Kelly descreveu cinco sinais que a caracterizaram:

- Perda avançada de suporte ósseo na região anterior da maxila;
- Crescimento volumétrico das tuberosidades maxilares;
- Hiperplasia papilar dos tecidos do palato duro;
- Extrusão dos dentes anteriores inferiores;
- Perda de osso sob a base da PPR inferior.

A região anterior do rebordo residual da maxila seria a porção menos resistente à tensão gerada pelas forças mastigatórias e quando os dentes anteriores inferiores ocluem com o suporte basal anterior, resultaria numa alavanca de classe I com a linha de fulcro na região de pré-molares. Devido ao selamento palatino posterior, uma pressão negativa seria produzida posteriormente à linha de fulcro e poderia ser responsável pelo crescimento da tuberosidade da maxila e pela hiperplasia papilar palatina. As forças intermitentes e moderadas exercidas sobre o rebordo ósseo pela prótese poderiam estimular e ajudar a preservar o rebordo ósseo. As forças excessivas causariam reabsorção do rebordo alveolar. Forças compressivas seriam bem toleradas pelo rebordo edêntulo, enquanto as forças de torque não (KELLY, 1972).

Saunders *et al.* (1979) ressaltaram que a reabsorção óssea ocasionou mudanças entre elas a diminuição da dimensão vertical de oclusão e uma alteração do plano oclusal. Assim, a prótese

total superior desloca-se para frente e para cima provocando uma pressão negativa na região de tuberosidade devido ao efeito de sucção gerado durante a mastigação. Como resultado haveria um crescimento de tecido fibroso ou ósseo nesta região. Assim, outras características clínicas foram acrescentadas à Síndrome da Combinação como: a alteração da dimensão vertical de oclusão, discrepância do plano oclusal, o reposicionamento anterior da mandíbula, hiperplasia fibroepitelial (*epulis fissuratum*), má adaptação das próteses e alterações periodontais.

O fator primário para o desenvolvimento da Síndrome da Combinação, segundo Stewart & Bucbker (1983) seria o hábito funcional do paciente, ou seja, pelo fato de haver maior sensibilidade nervosa nos ligamentos periodontais dos dentes anteriores inferiores o paciente projetaria a mandíbula para anterior como forma de melhor incisão durante a mastigação. Isto propiciaria uma reabsorção mais rápida e acentuada do osso trabecular na região anterior de maxila e desencadearia todo o processo característico da síndrome.

Shen & Gongloff (1989) realizaram um estudo na Universidade da Califórnia com 150 pacientes usuários de próteses totais e a relação com a prevalência dos sinais da Síndrome da Combinação. Foram examinados tecidos orais e faciais e os resultados demonstraram que 7% da população estudada apresentaram as cinco alterações mais comuns do rebordo residual em consequência do uso de próteses e em 24% apresentaram algum tipo de alteração tecidual e esta média não diferiu significativamente entre os usuários e não usuários de PPR extremidade livre bilateral cinco anos antes da perda completa dos dentes inferiores.

Maxson *et al.* (1990) em estudos prospectivos relacionados a Síndrome da Combinação, analisaram 13 pacientes reabilitados com próteses totais superiores e próteses totais implantossuportadas inferiores objetivaram quantificar o nível de perda óssea por meio de análise cefalométrica. Neste estudo, a observação radiográfica do grau de reabsorção da pré-maxila se deu dois e quatro anos após a reabilitação protética de pacientes edêntulos e verificou-se que após dois anos da instalação da reabilitação protética foi possível observar perda óssea vertical substancial na região anterior da maxila, consistente com o quadro da síndrome.

A Síndrome da Combinação não ocorreu em todos os pacientes, a ausência do desenvolvimento dos sinais e a presença de dentes anteriores inferiores preservados e não extruídos poderiam ser tratados de forma conservadora com PPR, desde que o desenho da estrutura metálica distribua a tensão oclusal sobre os tecidos moles e duros minimizando o risco de desenvolvimento da síndrome. A *overdenture* parece promover um prognóstico mais

favorável, especialmente para aqueles pacientes que já possuíam SC ou para aqueles cujos dentes anteriores inferiores estariam estruturalmente ou periodontalmente comprometidos ou extruídos. A modalidade de tratamento foi determinada pelo potencial de desenvolvimento da síndrome e pela condição dos dentes inferiores, conforme Langer *et al.* (1995).

Lechner & Mammem (1996), em um estudo com pacientes portadores de prótese total superior e *overdenture* implantossuportada inferior, observaram que a Síndrome da Combinação também ocorreu em pacientes que possuíam *overdentures* inferiores retidas por dois implantes osseointegrados. Desta forma, como modalidade de tratamento mais indicada, haveria a necessidade de instalação de implantes na maxila minimizando o contato anterior entre a *overdenture* inferior e uma prótese total superior.

Carlsson (1998) realizou uma revisão de literatura e concluiu que a reabsorção do rebordo alveolar seria uma consequência inevitável da perda dos dentes, mas que nenhum fator causal dominante foi encontrado; reações mucosas teriam uma causa multifatorial, mas a maioria poderia ser tratada. O impacto, a etiologia, a epidemiologia e o manejo da reabsorção do rebordo alveolar, bem como suas sequelas fisiológicas e patológicas no tratamento protético estariam diretamente ligados a alterações teciduais da Síndrome da Combinação.

O uso de dentes naturais ou de implantes, como elementos de suporte e de estabilização para sobre-dentaduras e próteses fixas, trouxeram novas perspectivas para minimizar os efeitos da Síndrome da Combinação na arcada inferior, proporcionou maior conforto e eficiência mastigatória para esses pacientes, mostrou-se com valores próximos aos observados em pacientes dentados, salientaram De Fiori *et al.* (2000).

Mansini *et al.* (2000) ressaltaram vantagens das tomografias em relação à radiografia convencional tais como: a obtenção de imagens tridimensionais, a realização de análises das regiões através de cortes, a possibilidade de delinear as diferenças dos tecidos moles e um planejamento específico para a Implantodontia. Porém, o alto custo e a necessidade de imobilização do paciente por maior tempo seriam apontados como desvantagens deste método diagnóstico.

Nos últimos anos a tomografia computadorizada foi introduzida na Odontologia, sendo utilizada para diagnóstico nas cirurgias de implantes, delimitação de áreas patológicas, avaliação da articulação têmporo-mandibular, disfunções e análises de reabsorções e fraturas ósseas. A

precisão dessas imagens foi superior à das radiografias convencionais em relação à detecção dos defeitos ósseos na porção medular, conforme foi comprovado nos estudos de Bramante (2002).

Segundo Nogueira *et al.* (2002) a reabilitação oral através de próteses removíveis totais ou parciais ou ambas, tem se mostrado uma maneira viável de tratar adequadamente os pacientes. Indicaram reembasamentos periódicos, higienização, superfícies oclusais metálicas nos dentes artificiais posteriores, determinação correta da dimensão vertical de oclusão, suporte oclusal superior e dentes anteriores com funções somente estética e fonética como formas de prevenir a síndrome. Para os pacientes em que a síndrome estaria instalada dever-se-ia realizar cirurgias no tecido hiperplásico, tuberoplastias e novas próteses com melhor adaptação priorizando a centralização das cargas mastigatórias no centro do rebordo e esquema oclusal ideal.

Em 2002, Cabral *et al.* destacaram a importância do diagnóstico, plano de tratamento adequados e conhecimento dos sinais de destruição dos tecidos de suporte que caracterizaram a chamada Síndrome da Combinação. Fatores oclusais e hábitos funcionais, ou ambos, poderiam iniciar o processo de destruição óssea e o clínico deveria dispensar atenção aos pacientes potenciais ou portadores da síndrome e a partir de visitas, ajustes oclusais e reembasamentos constantes e periódicos nos aparelhos reabilitadores deveriam ser realizados com objetivo de minimizar os danos clínicos.

Wright *et al.* (2002) compararam a reabsorção óssea posterior inferior entre os pacientes reabilitados com próteses parciais fixas implanto-suportadas e *overdentures* implanto-suportadas e verificaram que a reabsorção continuou na reabilitação por *overdenture* sendo que na prótese parcial fixa implanto-suportada o processo foi interrompido. A perda de suporte posterior na mandíbula resultaria em uma diminuição gradual da carga oclusal nesta região e um aumento na carga na região anterior, provocando uma pressão excessiva na maxila anterior, acelerando o processo de reabsorção óssea e o aparecimento de um tecido frouxo hiperplásico.

Para os autores Palmqvist *et al.* (2003) as próteses parciais removíveis seriam consideradas um importante agente causador do processo de reabsorção óssea na região posterior da mandíbula. Um rigoroso controle clínico, com ajustes oclusais e reembasamentos periódicos seriam necessários para minimizar o processo de reabsorção óssea.

Tomografia é uma palavra formada pela junção de dois termos gregos, *tomos* e *graphos* que significam, respectivamente, camadas e escrita. Portanto a tomografia consiste na obtenção de imagens do corpo em fatias ou cortes. Trata-se de uma técnica especializada que registra de

maneira clara objetos localizados dentro de um determinado plano e permitem a observação da região selecionada com pouca ou nenhuma sobreposição de estruturas. Uma analogia comum foi considerar a técnica como uma divisão do paciente em “fatias de pão”. Cada tomograma (ou “fatia de pão”) mostra os tecidos dentro de um corte claramente definido e em foco. A secção foi definida como o plano focal ou camada focal (WHITES, 2003). Dependendo do tipo do aparelho, foi possível obter exames com menor dose de radiação e com menor custo. Essas facilidades fizeram com que cada vez mais profissionais optassem pelas tomografias, elevando a qualidade dos exames complementares necessários para aumentar a precisão do diagnóstico.

Em 2003, Kelly realizou um estudo baseado em perfil radiográfico e acompanhou durante três anos um grupo de pacientes usuários de prótese total superior tendo como antagonista prótese parcial removível de extremo livre bilateral. Observou que as extrusões dentárias dos seis dentes anteriores mandibulares variaram entre 1,0 a 1,5 mm nos indivíduos afetados pela síndrome. Para este autor a única forma de prevenir a síndrome seria evitar a associação de prótese total superior com prótese parcial removível inferior classe I de Kennedy. Concluiu que o processo de perda óssea se iniciou através da região posterior na mandíbula.

Areias *et al.* (2006) consideraram a denominação de Síndrome da Hiperfunção Anterior (SHA) como sendo a mais adequada por ser mais descritiva. Em seu estudo com dois casos clínicos descreveram as técnicas necessárias para reverter à hiperplasia do rebordo maxilar. Concluíram que na impossibilidade do paciente realizar um tratamento com implantes, as soluções para o controle da condição da SHA seriam: a correção cirúrgica do rebordo alveolar flácido, uma boa adaptação das bases das próteses, a utilização dos dentes mandibulares anteriores remanescentes como elementos de suporte e retenção do esqueleto protético desenhado em função de cada caso, o estabelecimento de uma oclusão equilibrada e o acompanhamento clínico periódico com o cirurgião-dentista.

As manifestações da Síndrome da Combinação segundo Madan & Datta (2006) incluíram flacidez tecidual na região anterior da maxila, inclinação do plano oclusal posterior para baixo, supra-erupção de incisivos inferiores, crescimento excessivo de tecido fibroso nas tuberosidades maxilares, reabsorção na área de extensão mandibular distal e perda da dimensão vertical de oclusão.

O processo de reabsorção fisiológica progressiva dos rebordos alveolares após a perda dos dentes estaria diretamente ligada a fatores como gênero, alterações hormonais, metabólicas e

nutritivas, presença de parafunções, forças excêntricas e deficiência de adaptação de próteses removíveis (FAOT *et al.*, 2006). Ainda segundo tais autores, a susceptibilidade de adaptação variou de indivíduo para indivíduo.

De maneira geral, as tomografias seriam classificadas em dois tipos: tomografia convencional e tomografia computadorizada. Esta última poderia ser classificada de acordo com o formato do feixe de raios X utilizado: tomografia computadorizada de feixe em leque (*Fan-Beam Computed Tomography*) e tomografia computadorizada volumétrica de feixe cônico (*Cone Beam Computed Tomography*) explicaram Scarfe *et al.* (2006).

Cunha *et al.* (2007) avaliaram a prevalência da Síndrome da Combinação em 33 pacientes submetidos a tratamento com PPR de extremo livre. Os achados clínicos foram correlacionados com a presença ou ausência de disfunções temporomandibulares (DTM) que permitem a classificação dos indivíduos estudados segundo o grau de DTM (ausente, leve, moderada ou severa). Observaram que nenhum paciente apresentou todos os cinco sinais descrito por Kelly e que 84,85% apresentaram entre dois e quatro sinais. Concluíram que todos os pacientes apresentaram os sinais de forma isolada ou parcialmente agrupados.

Embora não seja raro o aparecimento dos sinais e sintomas que caracterizaram a Síndrome de Kelly, a documentação de casos a seu respeito foi precária, segundo Lelis *et al.* (2008). Por essa razão os autores sugeriram a realização de mais levantamentos, registros e divulgação sobre casos referentes à síndrome nos diversos centros de pesquisa e universidades, para que esta seja mais bem documentada e o seu conhecimento mais difundido junto ao meio acadêmico.

De acordo com Telles (2009) a identificação das razões e dos fatores predisponentes pelos quais ocorrem as alterações da Síndrome da Combinação foi essencial para se compreender de forma associada os problemas e traçar uma estratégia de tratamento que limite o potencial de danos. Essas alterações nem sempre ocorreram de forma simultânea, sendo a perda de suporte ósseo sob a base da prótese parcial removível a primeira a ocorrer, seguindo-se a transferência de forças para região anterior, transformando a prótese total em uma alavanca. De acordo com este autor as mulheres teriam tendência a apresentar maiores perdas na maxila em virtude da diminuição de estrogênio na menopausa, o que afetaria o osso trabecular.

Quando os dentes ântero-inferiores estão presentes em oposição a uma prótese total superior, o trauma sobre a região anterior da maxila seria inevitável, pois os pacientes tenderiam

a utilizá-los funcionalmente com uma força maior. Essa força excessiva pode ser funcional ou parafuncional e em movimentos excursivos, sobrecarregariam constantemente a região anterior da maxila, pressionando-a e levando-a a uma reabsorção exacerbada e ainda a um possível desenvolvimento de epúlides fissurados. Segundo Campos (2010) as próteses fixas implantossuportadas seriam a melhor opção para minimizar a Síndrome da Combinação em longo prazo e restabeleceriam um equilíbrio oclusal estável.

O conhecimento e aplicabilidade dos profissionais que trabalham com prótese dentária foram avaliados por Silveira *et al.* (2010) que observaram que a Síndrome da Combinação estaria presente na clínica diária em 75% dos profissionais avaliados. A partir dos resultados obtidos, concluíram que a maior parte dos profissionais não utilizou uma técnica específica de tratamento e não sabiam identificar todos os sinais que caracterizaram tal síndrome. Os autores afirmaram que revisões frequentes para avaliar a estabilidade e a retenção das próteses deveriam ser programadas e ajustadas sempre que necessário.

A Tomografia Computadorizada de Feixe Cônico (TCFC) foi uma técnica de aquisição de imagem desenvolvida no final de 1900, que se baseou na aplicação de feixe de raios-x em forma de cone, centrado em um detector de imagem. A imagem poderia ser reconstruída em três dimensões (3D) por um conjunto de dados convertidos, usando-se uma modificação do algoritmo original *cone beam*, desenvolvido por Feldkamp *et al.* (1984). Essa técnica seccional foi uma valiosa ferramenta durante o planejamento pré-operatório para implantes osseointegrados, conforme Sur *et al.* (2010).

Em 2011, Silva *et al.* avaliaram 38 pacientes da clínica de Prótese Total e Parcial Removível da UFMS totalmente desdentados no arco superior e parcialmente dentados no arco inferior quanto à ocorrência dos sinais clássicos da Síndrome da Combinação. Os resultados mostraram que 60,52% dos pacientes apresentaram perda acentuada do suporte ósseo na região anterior de maxila e 92,10% apresentaram perda óssea na região posterior de mandíbula, sendo esta a complicação com maior ocorrência. O aumento da tuberosidade da maxila foi a complicação menos frequente.

Yim *et al.* (2011) enfatizaram a superioridade espacial resolutive da TCFC em relação a TC convencional. O tamanho do voxel na TCFC pode ser de até 0,1mm, estabelecendo uma resolução superior em relação à TC, que chega apenas a 0,5mm. Além disso, a dose de radiação da TCFC seria cerca de 40% menor que a TC, porém 3-7 vezes maior do que doses panorâmicas.

Portanto, quando necessária à reconstrução de uma imagem 3D por meio da tomografia a TCFC deveria ser o exame de escolha por oferecerem maior qualidade, quantidade de dados anatômicos e precisão e proximidade com a realidade e por permitirem o planejamento em programas virtuais.

Correia & Salgado (2012) destacaram que a TCFC seria ideal para uso em consultório dentário devido este exame ser específico para cabeça e pescoço e possibilitar diagnósticos e planos de tratamentos complexos em todas as especialidades odontológicas. A TCFC apresentou inúmeras vantagens em relação à tomografia computadorizada multicorte: custo 25% do preço de um scanner normal, tamanho mais reduzido, maior qualidade de contraste, mais rápida e menor emissão de radiação, maiores detalhes submilimétricos das estruturas ósseas e menos artefatos de metal. O maior problema que a TCFC enfrentou foi o alto custo (80 a 150 mil euros) para a maioria dos consultórios dentários não foi economicamente viável, existindo a possibilidade de recorrer a centros de imagem exteriores para realizar este exame.

Silva *et al.* (2012) através de uma pesquisa com 53 pacientes, sendo 37 mulheres e 16 homens, todos desdentados e usuários de prótese total no arco superior a mais de cinco anos, observaram a ocorrência de perda de suporte ósseo na região anterior da maxila. Os pacientes foram examinados clinicamente e por meio de radiografias panorâmicas por um único avaliador. Os resultados mostraram que 60% dos indivíduos pesquisados apresentaram acentuada reabsorção óssea na região anterior da maxila e de acordo com o gênero 57% das mulheres e 69% dos homens eram positivos para este sinal, porém a análise estatística pelo teste exato de Fischer, não mostrou diferença entre os grupos.

No ano de 2013, Silva *et al.* apresentaram um caso de reabilitação com implantes dentários osseointegráveis baseado no planejamento cirúrgico por meio do exame de TCFC em maxila atrófica com reabsorção óssea severa. Através da utilização do exame de TCFC foi possível a inspeção completa da topografia óssea em 3D e a após avaliação criteriosa dos cortes transversais foi possível à substituição da falha dental na região anterior de maxila sem necessidade de enxerto ósseo. A utilização da TCFC permitiu diminuição do tempo e dos custos do tratamento total, por meio de uma fase cirúrgica única, com diminuição dos riscos no tratamento. Essa possibilidade trouxe um melhor benefício das funções mastigatórias e da qualidade de vida da paciente.

Entre as características mais comuns da Síndrome da Combinação estaria a reabsorção óssea da região anterior de maxila que muitas vezes ocasiona a presença de mucosa flácida. Marin *et al.* (2014) descreveram uma técnica de moldagem funcional de maxila e adequação da PPR inferior de uma paciente de 65 anos com características clínicas da síndrome. Salientaram que o tratamento com prótese total convencional maxilar associado a uma prótese parcial removível mandibular com extremidade livre bilateral, muitas vezes seria a única opção de tratamento para pacientes com este tipo de problema. Nestes casos, a moldagem funcional da maxila exerceria um papel estratégico na reabilitação oral dos pacientes portadores desta síndrome, por estabelecer uma correta adaptação da prótese total superior e uma distribuição adequada das forças oclusais aos tecidos de suporte, evitando pressão excessiva sobre a região anterior do palato duro que contém a fibromucosa flácida.

Em 2014, Resende *et al.* realizaram um estudo com o objetivo de mensurar a prevalência dos sinais da Síndrome da Combinação encontrados em pacientes usuários de prótese total maxilar na presença ou ausência de PPR mandibular (classe I de Kennedy) e averiguaram uma possível associação entre a utilização de PPR e a prevalência dos sinais clínicos da síndrome. A característica clínica mais frequente dos 62 pacientes que participaram do estudo foi a presença de reabsorção mandibular (93,5%). Quanto à associação entre o uso de PPR inferior e as características da síndrome, só houve diferença estatisticamente significativa entre os portadores e não portadores de PPR com relação a extrusão dos dentes inferiores anteriores. Concluíram que os sinais clínicos da síndrome foram bastante prevalentes, mas não observaram associação entre o uso de PPR e as características clínicas da síndrome.

Sousa *et al.* (2015) relataram um caso clínico de uma paciente de 54 anos com características clínicas da Síndrome da Combinação que estava insatisfeita com a retenção e estabilidade de suas próteses. Propuseram a reabilitação através da confecção de nova PT superior e PPR inferior com intuito de melhoraria das funções mastigatórias e, conseqüentemente, da qualidade de vida da paciente. Após o processamento das próteses, as mesmas foram instaladas e um esquema oclusal foi estabelecido com o objetivo de se prevenir uma pressão excessiva na região anterior do rebordo maxilar. Para isso, os dentes anteriores foram mantidos sem contatos cêntricos, e com contatos mínimos excêntricos. A paciente foi orientada sobre a importância da higiene bucal na manutenção da saúde e das visitas de retorno para minimizar os efeitos traumáticos desta síndrome.

Por meio de uma revisão de literatura Cremonini *et al.* (2015) abordaram o tema de guias cirúrgicas utilizadas na Implantodontia. Para que haja maior segurança durante o ato operatório, além da tomografia, foram desenvolvidos guias cirúrgicas fabricadas de resina acrílica ou de acetato. Elas teriam como objetivo orientar a direção das brocas utilizadas para osteotomia dos sítios que receberão os implantes dentais quanto à sua posição e angulação. Os estudos avaliaram a precisão na colocação do implante utilizando a tomografia computadorizada para a colocação virtual do implante, por meio de *softwares*, e comparando com a tomografia após a colocação do implante. Dessa maneira, os estudos avaliaram a posição do implante no nível coronário e apical, bem como o desvio angular deste. Os resultados demonstraram que a precisão e acurácia na colocação de implantes foram maiores nos estudos *in vitro* em relação aos estudos *in vivo* clínicos.

3 OBJETIVOS

3.1 Objetivo geral

Mensurar através da tomografia computadorizada a altura óssea das regiões edentadas de maxila e mandíbula em portadores da Síndrome da Combinação.

3.2 Objetivos específicos

3.2.1 Comparar as medidas das alturas ósseas entre os gêneros masculino e feminino em relação à idade;

3.2.2 Comparar as medidas das alturas ósseas do mesmo indivíduo bilateralmente;

3.2.3 Comparar as medidas das alturas ósseas entre duas faixas etárias.

4 MATERIAL E MÉTODO

Trata-se de um estudo retrospectivo de tomografias computadorizadas de pacientes realizado na CROPP Radiologia Odontológica em Campo Grande (MS). A pesquisa foi realizada após aprovação do Comitê de Ética em Seres Humanos, número do parecer 1.151.314 (Anexo A). No experimento a CROPP autorizou através do termo de autorização do banco de dados (Apêndice A) o uso dos exames radiográficos dos pacientes para a realização da pesquisa, sendo que não existiu qualquer divulgação da identidade dos mesmos.

Os critérios de seleção do grupo de estudo incluíram tomografias de pacientes na faixa etária de 46 a 86 anos e totalmente edêntulos superiores e classe I de Kennedy mandibular (ausência dos pré-molares e molares inferiores bilateralmente). Foram selecionados 34 pacientes, sendo 9 do gênero masculino e 25 do gênero feminino. Os critérios de exclusão adotados foram presença de dente superior e/ou dente posterior inferior (mesmo incluso), implantes dentais, lesões e enxertos ósseos.

Utilizaram-se documentação tomografia computadorizada da maxila e mandíbula pré-operatória realizada nos anos de 2013 e 2014. As tomografias computadorizadas foram adquiridas através do sistema de raio-x cone beam i-CAT® com todos os cortes no plano axial com uma espessura de 0,2mm, em um período de 8,5s de exposição. O “software” utilizado para a aquisição das imagens foi o Nemetec®.

As medidas lineares nas tomografias de maxilas foram baseadas no método de Sahuinco & Souza (2006) e processaram-se da cortical superior à cortical inferior para cada um dos seguintes pontos anatômicos: tuberosidade maxilar direita, pilar canino direito, forame incisivo, pilar canino esquerdo e tuberosidade maxilar esquerda (Figura 1).

Nas tomografias de mandíbulas o método utilizado para a demarcação do ponto médio foi desenvolvido para este estudo. Em cada hemiarco (direito e esquerdo) partindo da linha média ao ângulo da mandíbula foi traçado uma reta perpendicular. A metade da distância desta reta foi denominada de ponto médio, o mesmo foi mensurado da cortical superior do rebordo ao limite superior do nervo mandibular (Figura 2).

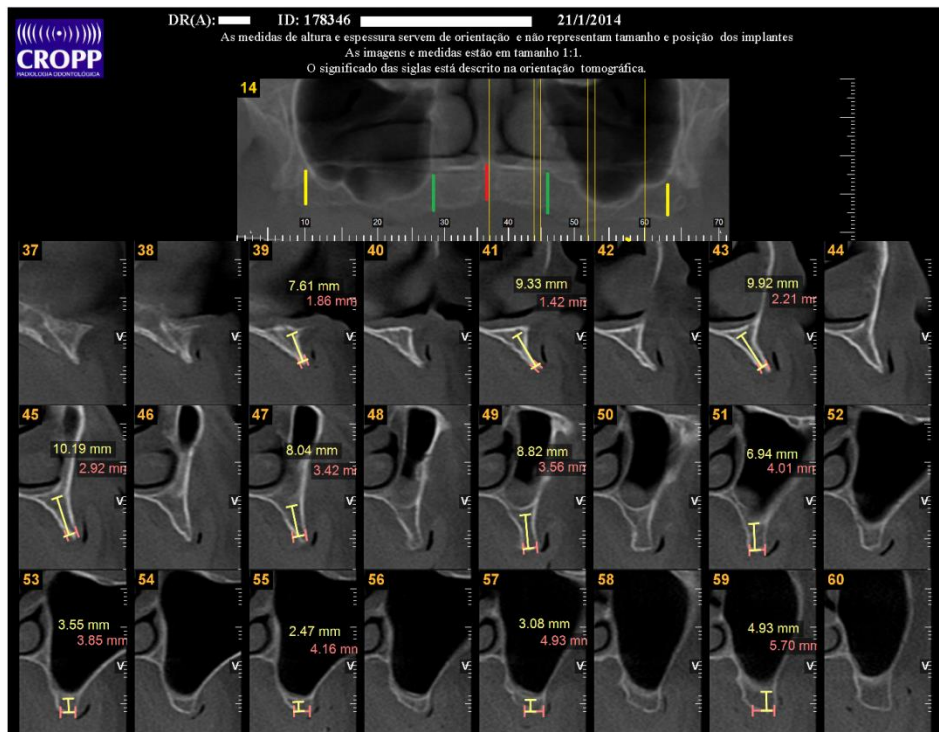


Figura 1- Tomografia de maxila. Pontos anatômicos: tuberosidades maxilares (amarelo), pilares caninos (verde) e forame incisivo (vermelho).

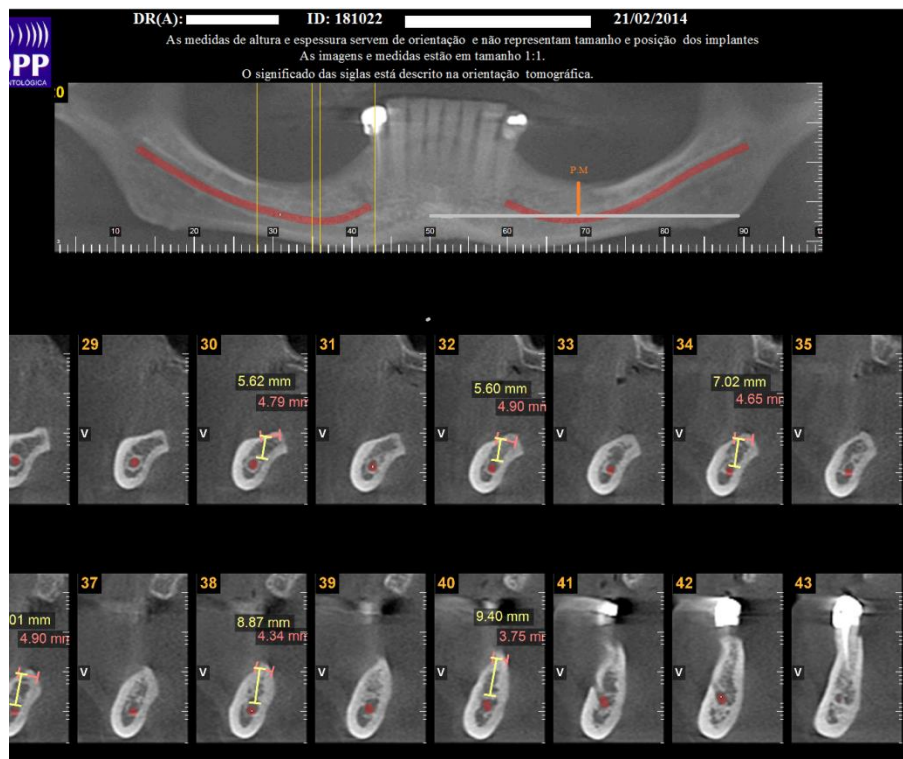


Figura 2- Tomografia de mandíbula. Ponto Médio (linha laranja).

As mensurações foram realizadas pelo mesmo observador em dias e horários diferentes e independentes para evitar o cansaço físico e ocular. A tabulação foi feita manualmente e posteriormente transferida para o computador, considerando a codificação designada segundo a informação obtida (Apêndice B).

Análise estatística

A comparação entre gêneros e entre faixas etárias, em relação às variáveis idade e mensurações do pilar canino, do forame incisivo e do túber da maxila, bem como do ponto médio da mandíbula, foi realizado por meio do teste t-student. Já a comparação entre lados, em relação às mensurações do pilar canino, do forame incisivo e do túber da maxila, bem como do ponto médio da mandíbula, foi realizado por meio do teste t-student pareado. A avaliação da correlação linear entre as variáveis quantitativas deste estudo foi realizada por meio do teste de regressão linear de Pearson. Os demais resultados das variáveis avaliadas neste estudo foram apresentados na forma de estatística descritiva ou na forma de tabelas e gráficos. A análise estatística foi realizada utilizando-se o programa estatístico SPSS, versão 22.0, considerando um nível de significância de 5%.

5 RESULTADOS

Neste estudo foram avaliadas as tomografias computadorizadas das arcadas dentárias de 34 pacientes portadores da Síndrome da Combinação, sendo que destes, 73,5% (n=25) eram do gênero feminino e 26,5% (n=9) eram do gênero masculino. A idade dos pacientes variou entre 46 e 86 anos, sendo a idade média de $61,12 \pm 1,42$ anos (média±erro padrão da média).

Os resultados referentes à idade e às medidas dos pontos de referência da maxila e da mandíbula, em pacientes portadores da Síndrome da Combinação de ambos os gêneros e no total, estão apresentados na Tabela 1.

Tabela 1 - Resultados referentes à idade e às medidas dos pontos de referência da maxila e da mandíbula, em pacientes portadores da Síndrome da Combinação de ambos os gêneros e no total.

Variável	Gênero		Valor de P	Total
	Feminino	Masculino		
Idade (anos)	61,16±1,70	61,00±2,69	0,961	61,12±1,42
Região anterior da maxila				
Pilar canino direito (mm)	9,80±0,63	11,25±1,35	0,275	10,21±0,59
Pilar canino esquerdo (mm)	9,15±0,76	11,63±1,00	0,081	9,86±0,64
Forame incisivo (mm)	7,30±0,75	8,75±1,49	0,345	7,71±0,68
Região posterior da maxila				
Túber direito (mm)	4,55±0,44	4,75±1,11	0,841	4,61±0,44
Túber esquerdo (mm)	5,05±0,67	6,00±1,25	0,480	5,32±0,59
Mandíbula				
Ponto médio direito (mm)	6,15±1,01	7,83±2,06	0,417	6,68±0,93
Ponto médio esquerdo (mm)	5,77±1,08	8,17±1,19	0,198	6,53±0,85

Os resultados estão apresentados em média±erro padrão da média. Valor de p no teste t-student.

Não houve diferença entre os gêneros, em relação à idade (teste t-student, $p=0,961$) e às medidas do pilar canino da maxila (direito: $p=0,275$; esquerdo: $p=0,081$), do forame incisivo da maxila ($p=0,345$), do túber da maxila (direito: $p=0,841$; esquerdo: $p=0,480$) e do ponto médio da mandíbula (direito: $p=0,417$; esquerdo: $p=0,198$). De forma geral, desconsiderando o gênero, a medida do pilar canino direito foi de $10,21\pm 0,59$ mm, do pilar canino esquerdo foi de $9,86\pm 0,64$ mm, do forame incisivo foi de $7,71\pm 0,68$ mm, do túber direito foi de $4,61\pm 0,44$ mm, do túber esquerdo foi de $5,32\pm 0,59$ mm, do ponto médio direito da mandíbula foi de $6,68\pm 0,93$ mm e do ponto médio esquerdo da mandíbula foi de $6,53\pm 0,85$ mm. Estes resultados estão ilustrados na Figura 3.

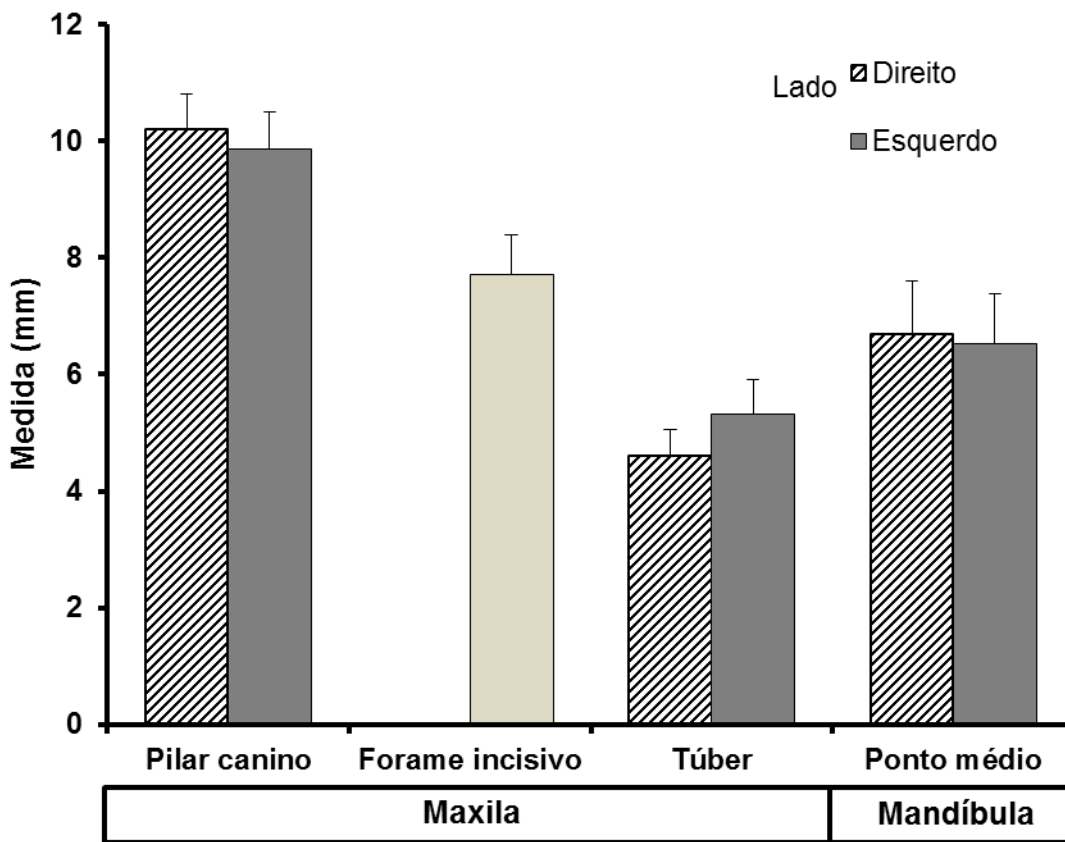


Figura 3: Gráfico apresentando as medidas do pilar canino, do forame incisivo e do túber da maxila, bem como do ponto médio da mandíbula, em ambos os lados da arcada dentária. Cada coluna representa a média e a barra o erro padrão da média.

Também não houve diferença entre os lados em relação às variáveis avaliadas neste estudo (teste t-student pareado, túber: $p=0,069$; pilar canino: $p=0,354$; ponto médio da mandíbula: $p=0,784$). Estes resultados estão apresentados na Tabela 2.

Tabela 2 - Resultados referentes às medidas dos pontos de referência da maxila e da mandíbula, bilateralmente, em pacientes portadores da Síndrome da Combinação.

Variável	Lado		Valor de p
	Direito	Esquerdo	
Maxila			
Túber	4,61±0,44	5,32±0,59	0,069
Pilar canino	10,21±0,59	9,86±0,64	0,354
Mandíbula			
Ponto médio	6,68±4,06	6,53±3,70	0,784

Os resultados estão apresentados em média±erro padrão da média. Valor de p no teste t-student pareado.

Na Tabela 3 estão apresentados os resultados referentes às medidas dos pontos de referência da maxila e da mandíbula, em pacientes portadores da Síndrome da Combinação de até 60 anos e daqueles com mais de 60 anos. Não houve diferença significativa entre as faixas etárias, em relação às medidas do pilar canino da maxila, do forame incisivo da maxila, do túber da maxila e do ponto médio da mandíbula.

Tabela 3 - Resultados referentes às medidas dos pontos de referência da maxila e da mandíbula, em pacientes portadores da Síndrome da Combinação de diferentes faixas etárias.

Variável	Faixa etária		Valor de p
	Até 60 anos	Mais de 60 anos	
Região anterior da maxila			
Pilar canino direito (mm)	10,50±0,91	9,93±0,77	0,637
Pilar canino esquerdo (mm)	9,93±1,00	9,79±0,85	0,914
Forame incisivo (mm)	8,00±0,96	7,43±0,99	0,683
Região posterior da maxila			
Túber direito (mm)	4,50±0,68	4,71±0,58	0,812
Túber esquerdo (mm)	4,79±0,94	5,86±0,73	0,377
Mandíbula			
Ponto médio direito (mm)	8,30±1,43	4,89±0,89	0,065
Ponto médio esquerdo (mm)	7,70±1,15	5,22±1,18	0,150

Os resultados estão apresentados em média±erro padrão da média. Valor de p no teste t-student.

Os resultados referentes à avaliação da correlação linear entre as variáveis quantitativas avaliadas neste estudo estão apresentados na Tabela 4. Houve uma correlação linear positiva significativa e moderada entre as medidas dos lados direito e esquerdo do pilar canino (teste de regressão linear de Pearson, $p < 0,001$, $r = 0,814$, $r^2 = 0,663$), as medidas dos lados direito e esquerdo do túber ($p < 0,001$, $r = 0,772$, $r^2 = 0,596$) e as medidas dos lados direito e esquerdo do ponto médio da mandíbula ($p < 0,001$, $r = 0,800$, $r^2 = 0,640$).

Tabela 4 - Resultados referentes à avaliação da correlação linear entre as variáveis quantitativas avaliadas neste estudo.

Var.	PCD	PCE	FI	TD	TE	PMD	PME
PCD	-						
PCE	p<0,001 r=0,814 r²=0,663	-					
FI	p<0,001 r=0,794 r²=0,631	p<0,001 r=0,775 r²=0,601	-				
TD	p=0,384 r=0,171 r ² =0,029	p=0,274 r=0,214 r ² =0,046	p=0,807 r=0,048 r ² =0,002	-			
TE	p=0,222 r=0,239 r ² =0,057	p=0,131 r=0,293 r ² =0,086	p=0,229 r=0,235 r ² =0,055	p<0,001 r=0,772 r²=0,596	-		
PMD	p=0,008 r=0,694 r²=0,482	p=0,004 r=0,742 r²=0,551	p=0,017 r=0,648 r²=0,419	p=0,256 r=0,340 r ² =0,116	p=0,134 r=0,439 r ² =0,193	-	
PME	p=0,013 r=0,666 r²=0,444	p=0,007 r=0,707 r²=0,500	p=0,008 r=0,699 r²=0,488	p=0,569 r=0,174 r ² =0,030	p=0,259 r=0,338 r ² =0,114	p<0,001 r=0,800 r²=0,640	-

Valor de p no teste de regressão linear de Pearson. Ainda estão apresentados os valores do coeficiente de correlação linear de Pearson e o seu quadrado. Valores em negrito indicam correlação linear significativa entre as variáveis ($p < 0,05$).

Houve correlação linear positiva significativa e moderada entre a medida do pilar canino, tanto direito, como esquerdo, com a medida do forame incisivo (lado direito: $p < 0,001$, $r = 0,794$, $r^2 = 0,631$; lado esquerdo: $p < 0,001$, $r = 0,775$, $r^2 = 0,601$) representados na figura 4.

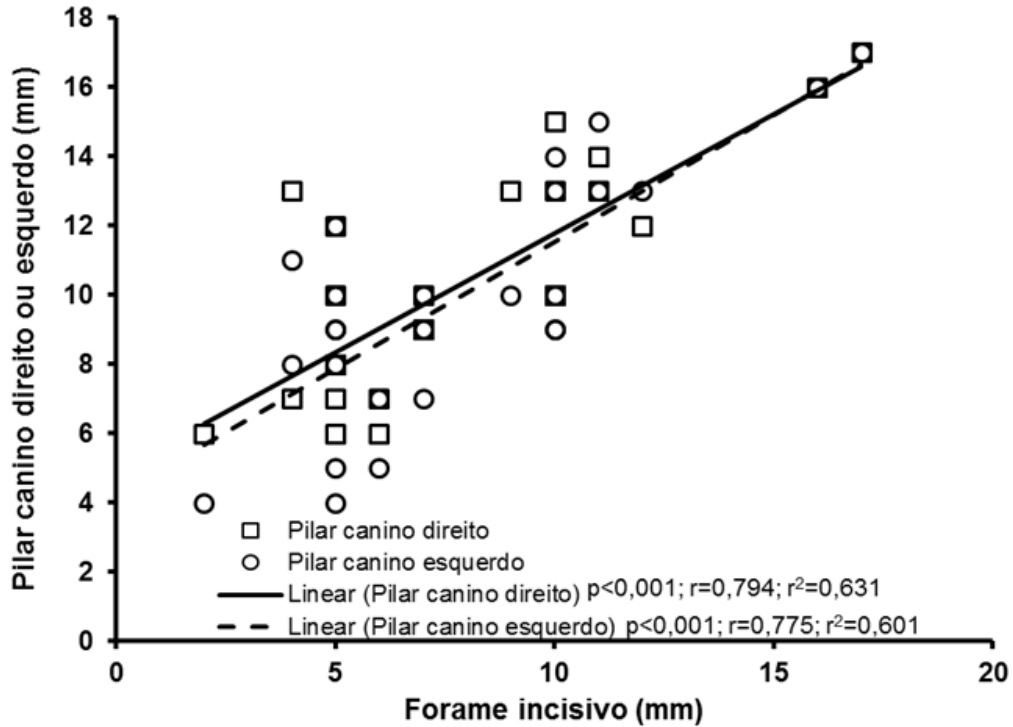


Figura 4: Gráfico de dispersão apresentando a correlação linear positiva entre a medida do pilar canino da maxila, tanto do lado direito, como do lado esquerdo, e a medida do forame incisivo da maxila. Cada símbolo representa a medida de ambas as variáveis para um único paciente. O valor de p , r e r^2 apresentados são aqueles obtidos no teste de regressão linear de Pearson. A linha contínua ou pontilhada representa a linha de regressão linear.

Também houve correlação linear positiva entre a medida do ponto médio direito da mandíbula com o pilar canino direito (Figura 5) e pilar canino esquerdo e a medida do ponto médio esquerdo da mandíbula. Finalmente, houve correlação linear significativa entre a medida do forame incisivo da maxila e as medidas do ponto médio da mandíbula, tanto do lado direito ($p = 0,017$, $r = 0,648$, $r^2 = 0,419$), como do lado esquerdo ($p = 0,008$, $r = 0,699$, $r^2 = 0,488$).

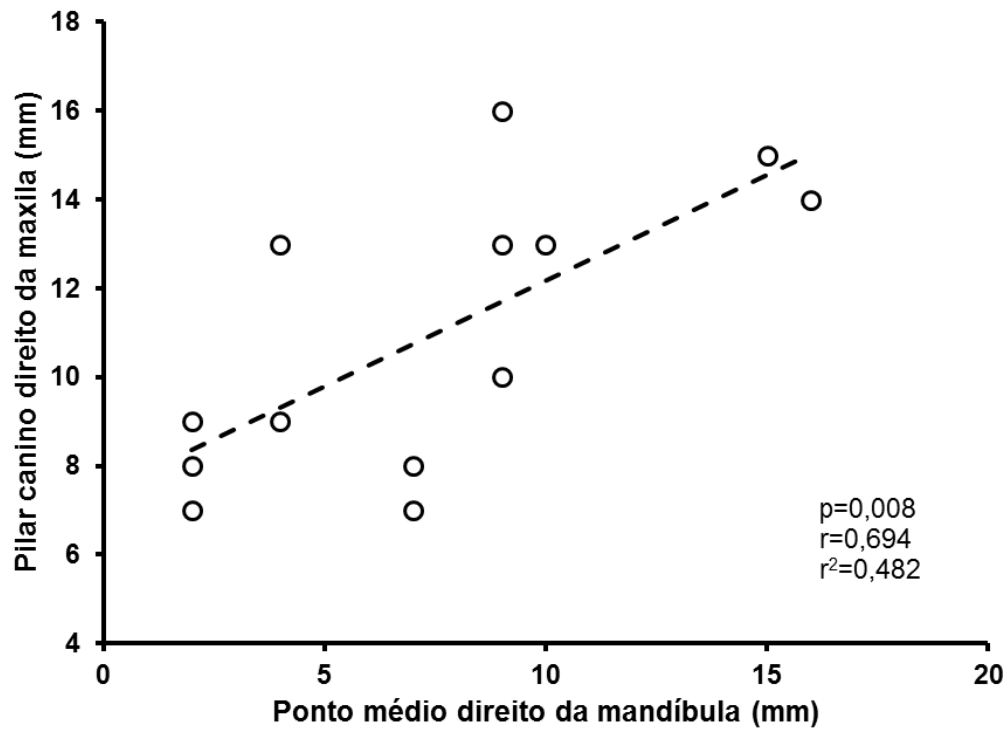


Figura 5: Gráfico de dispersão apresentando a correlação linear positiva entre a medida do pilar canino direito da maxila e a medida do ponto médio direito da mandíbula. Cada símbolo representa a medida de ambas as variáveis para um único paciente. O valor de p , r e r^2 apresentados são aqueles obtidos no teste de regressão linear de Pearson. A linha pontilhada representa a linha de regressão linear.

6 DISCUSSÃO

Descoberta há pouco mais de quatro décadas a Síndrome da Combinação (SC) ou Kelly ainda tem suas causas confusas na literatura e também não está claro se para ser considerado portador da mesma o indivíduo deve apresentar os cinco sinais clínicos simultaneamente descritos por Kelly. Os sinais clássicos da SC segundo Kelly (1972) são: perda óssea acentuada na região anterior de maxila; aumento das tuberosidades maxilares, hiperplasia papilar dos tecidos do palato duro, extrusão dos dentes anteriores inferiores e perda do suporte ósseo posterior de mandíbula. Dois destes sinais parecem sempre presentes e foi objeto deste estudo: a avaliação da região anterior de maxila e da região posterior de mandíbula.

Saunders *et al.* (1979) complementaram com mais seis características clínicas o quadro da SC, porém os cinco sinais clássicos relatados por Kelly são os mais usados nos estudos como fonte de diagnóstico. A concentração de tensões na região anterior promove uma reabsorção intensa e localizada em pré-maxila e comumente acompanhada da formação de tecido substitucional flácido. Outros eventos que se sucedem são consequências destas alterações como a hiperplasia inflamatória na região de palato duro e região anterior do fundo de vestibulo e crescimento das tuberosidades maxilares. No presente estudo não foi realizado exame clínico dos indivíduos, assim só foi possível avaliar os sinais referentes à análise óssea através do exame tomográfico.

Há um consenso entre os autores (KELLY, 1972; SAUNDERS *et al.*, 1979; STEWART & BUCBKER, 1983; CAMPOS, 2010) que os pacientes que apresentam a combinação de arcadas superiores totalmente edêntulas com arcadas inferiores de extremidade livres e presença de dentes anteriores, uma sequência de sinais clínicos pode ser esperada. Sendo a perda óssea a principal consequência da SC, para Kelly (1972) o processo se inicia através da perda óssea posterior na mandíbula, fato este confirmado por Nogueira *et al* (2002). Entretanto Saunders *et al.* (1979) acreditam que a perda óssea na região anterior da maxila é o sinal clínico desencadeante da síndrome. Para Stewart & Bucbker (1983) as alterações da SC se iniciam por hábitos funcionais dos pacientes associados à maior sensibilidade nervosa no ligamento

periodontal dos dentes anteriores inferiores remanescentes, levando ao hábito de projetar a mandíbula para anterior.

Mesmo com muitos estudos realizados, não se sabe ao certo o fator precursor da perda óssea e não se pode determinar em que região ela se inicia. Sabe-se que a reabsorção do rebordo inicia-se logo após a exodontia de um elemento dental. Este processo é de origem multifatorial e relaciona-se a fatores como gênero, alterações hormonais, metabólicas e nutritivas, forças excêntricas, presença de parafunções e má adaptação de próteses (FAOT *et al.*, 2006). Telles (2009) afirmou que as mulheres por diminuição de estrogênio na menopausa teriam maiores perdas ósseas na maxila em relação aos homens. Em nosso estudo avaliamos pontos anatômicos na região anterior e posterior maxila de ambos os gêneros e não encontramos diferenças estatisticamente significantes entre homens e mulheres, em relação a idade. Sendo que a média das medidas do pilar canino direito foi de 10,21mm, a do pilar canino esquerdo foi de 9,86mm, a do forame incisivo foi de 7,71mm, do túber direito 4,61mm e do túber esquerdo 5,32mm,

Um dos fatores mais aceitos para a escala de reabsorção óssea está relacionado com as cargas funcionais alteradas que são transmitidas aos tecidos e que podem se perpetuar por toda a vida. Uma das hipóteses mais citadas entre os estudos a cerca deste tema é que as alterações nos tecidos dos rebordos alveolares possuem caráter exclusivamente individual e é considerado um processo natural e fisiológico decorrente de perdas dentárias (CARLSSON, 1998). No presente estudo ao analisarmos os lados direito e esquerdo da face do mesmo indivíduo em relação às variáveis avaliadas não encontramos diferenças estatisticamente significantes. A medida encontrada para o túber direito com relação ao túber esquerdo foi semelhante em cada indivíduo, mesmo não sabendo se a época de extração dos elementos dentais foi a mesma em ambos os lados. O mesmo aconteceu no ponto médio da mandíbula, concordando com a hipótese individual do padrão de reabsorção para cada indivíduo.

Em regiões anteriores de maxila sabe-se que pode ocorrer a substituição do osso alveolar por tecidos moles hiperplásicos, achado comum em pacientes que usam prótese total por longo tempo (MAXSON *et al.*, 1990; PALMQVIST *et al.*, 2003; MADAN & DATTA, 2006; MARIN *et al.*, 2014). Forças geradas durante a mastigação deslocam esse tecido flácido levando ao deslocamento da prótese, perda de vedação periférica e desarmonia oclusal (WRIGHT *et al.*, 2002; TELLES, 2009). Para reabilitação desses casos com prótese total é imprescindível uma técnica de moldagem adequada, o material de moldagem deve ser distribuído uniformemente em

uma moldeira individual bem adaptada de forma que o material de moldagem fluido entre em contato com os tecidos sem causar deformação (SOUSA *et al.*, 2015).

O tratamento do paciente com Síndrome da Combinação pode ser um desafio para qualquer Cirurgião-dentista. Em algumas situações, a condição econômica é o fator decisivo na escolha da modalidade de reabilitação e o tratamento com prótese total superior e prótese parcial removível inferior (PPR) é a opção eleita. Alguns estudos afirmaram que os pacientes que não fizeram uso de PPR possuíam mais osso remanescente na região posterior de mandíbula quando comparados aos usuários (CAMPBELL, 1960; PALMQVIST *et al.*, 2003; KELLY, 2003). Entretanto estudos de Shen & Gongloff (1989) e Cunha (2007) correlacionaram os sinais da Síndrome da Combinação e o uso de PPR e não encontraram diferenças estatisticamente significantes. Resende *et al.* (2014) em seu estudo afirmou que só houve diferença estatisticamente significativa entre os portadores e não portadores de PPR com relação a extrusão dos dentes inferiores anteriores.

Outro resultado desta pesquisa foi referente à avaliação da correlação linear entre as variáveis quantitativas avaliadas neste estudo (Tabela 4). Houve uma correlação linear positiva significativa e moderada entre as medidas dos lados direito e esquerdo do pilar canino, do túber e do ponto médio da mandíbula. Ou seja, quanto maior a altura óssea no pilar canino direito, maior a quantidade óssea no ponto médio da mandíbula direito, ou menos em um, menos no outro ponto. Supomos que independente do uso de PPR inferior o padrão de forças geradas na oclusão desses indivíduos manteve-se em equilíbrio.

Para avaliação óssea na prática clínica utilizam-se exames radiográficos como norteador das reabilitações orais, entre eles o mais utilizado é a radiografia panorâmica. Porém quando pensamos na fidelidade de um exame rx a tomografia computadorizada (TC) sem dúvida é a mais confiável, e tem se tornado cada vez mais acessível para a grande parte da população. Correia & Salgado (2012) salientaram que seria ideal cada consultório odontológico ter um tomógrafo, porém atualmente não é economicamente viável. Não encontramos na literatura nenhum estudo relacionando SC e a TC. O nosso estudo optou pela tomografia por se tratar de um exame que possibilita dimensões e imagens mais fiéis além de proporcionar o planejamento em programas virtuais onde a imagem é obtida sem amplificação. Após treinamento, o programa virtual Nemotec® utilizado neste estudo se mostrou de fácil execução e permitiu que os pontos de

referências anatômicos fossem sempre demarcados nos mesmos locais nas tomografias dos pacientes avaliados.

Após avaliação das tomografias se compararmos visualmente alguns pacientes tinham mais osso remanescente na mandíbula do que outros, com diferenças muito exacerbadas. Telles (2009) destacou que a perda de suporte ósseo sob a base da PPR é a primeira alteração a ocorrer e que os pacientes não percebem devido à lentidão do processo. Além disso, os pacientes com doenças sistêmicas, como diabetes e osteoporose, mostram aumento no grau de reabsorção óssea quando comparados com pacientes saudáveis.

Acreditamos que a reabilitação desses indivíduos deva ser bem planejada de forma a evitar ou paralisar as consequências da SC. Esta síndrome ocorre com certa frequência na clínica diária e nota-se que os odontólogos e até mesmo os especialistas em prótese tem dificuldade de identificar e tratar as causas da mesma (LELIS *et al.*, 2008; SILVEIRA *et al.*, 2010). Dentre as opções de tratamento estão a combinação de PT superior e PPR inferior que por ser menos onerosa é a mais utilizada para reabilitação desses indivíduos (LANGER *et al.*, 1995; NOGUEIRA, 2002). Esta é uma excelente opção desde que respeitadas às particularidades de moldagem, adaptação e ajustes além das consultas de retorno que são de fundamental importância (AREIAS *et al.*, 2006; MARIN *et al.*, 2014).

Outra opção é a reabilitação com implantes como as *overdentures* e o protocolo tipo Branemark (LECHENER & MAMMEM, 1996; DE FIORI *et al.*, 2000). A indicação do tipo de tratamento ideal dependerá do caso clínico e das condições fisiológicas e financeiras do paciente atreladas ao bom planejamento e conhecimento do profissional.

7 CONCLUSÕES

No presente estudo, a mensuração óssea através da tomografia computadorizada em portadores da Síndrome da Combinação, pôde-se concluir:

- ✓ Com relação às alturas ósseas dos pontos de referência anatômicos na maxila e mandíbula não houve diferença estatisticamente significativa entre os gêneros masculino e feminino em relação à idade.
- ✓ Na comparação entre os lados direito e esquerdo da face de um mesmo indivíduo não houve diferença estatisticamente significativa em relação às alturas ósseas mensuradas.
- ✓ Na comparação do grupo de faixa etária até os 60 anos e do grupo com mais de 60 anos não houve diferença estatisticamente significativa nos pontos de referência ósseos avaliados.

REFERÊNCIAS¹

Areias C, Fonseca P, Barbosa C, Lino A, Lordelo J. Síndrome da Hiperfunção Anterior. JADA. 2006; 5(6): 41-45.

Bramante AS. Avaliação da precisão da radiografia convencional, digital e tomografia computadorizada no diagnóstico de defeitos ósseos produzidos experimentalmente [tese]. Bauru: Universidade de São Paulo; 2002.

Cabral LM, Guedes CG, Zanetti AL. Síndrome da combinação: relato de um caso clínico. J Bras Clin Odontol Int. Curitiba. 2002; 6 (31): 45-48.

Campbell RL. A comparative study of the resorption of the alveolar ridges in denture-wearers and non-denture wearers. J Am Dent Assoc. 1960; 60: 143-153.

Campos AL. Fundamentação dos implantes osseointegrados no tratamento e prevenção da Síndrome da Combinação. Innov. Implant. J. Biomater Esthet. 2010; 5(2): 60-4.

¹ Estilo Vancouver (1979), atualizado em fevereiro de 2007.

Carlsson GE. Clinical morbidity and sequelae of treatment with complete dentures. *J Prosthet Dent.* 1998; 79(1): 17-23.

Cunha LDAP, Rocha EP, Pellizer EP. Prevalência da Síndrome de Kelly em usuários de prótese parcial removível. *RGO.* Porto Alegre. 2007; 55 (4): 325-328.

Correia F, Salgado A. Tomografia computadorizada de feixe cônico e a sua aplicação em Medicina Dentária. *Rev Port Estomatol Med Dent Cir Maxilofac.* 2012; 53(1): 47-52.

Cremonini CC, et al. Utilização de guias cirúrgicas para colocação de implantes dentários: revisão de literatura. *Braz J Periodontol.* 2015; 25(02): 40-47.

De Fiori, S.R. et al. Estabilidade funcional para as próteses removíveis dentomucosuportadas: uso de implantes. *Revista Paulista de Odontologia.* 2000; XXII (5): 20-9.

Faot F, Serrano PO, Rosa RS, Cury AADB, Garcia RCMR. Síndrome da Combinação: Revisão da Literatura. *PCL.* 2006; 8(41): 275-283.

Goyatá FR, Tostes VL, Rodrigues CRT, Corga RB, Cunha LG. Síndrome da Combinação – Relato de caso clínico. *Int J Dent*. 2010; 9(3): 160-64.

Kelly E. Changes caused by a mandibular removable partial denture opposing a maxillary complete denture. *J Prosthet Dent*. 1972; 27 (2): 140-150.

Kelly E. Changes caused by a mandibular removable partial denture opposing a maxillary complete denture. *J Prosthet Dent*. 2003; 90 (3): 213-19.

Langer Y, Laufer BZ, Cardash HS. Modalities of treatment for the combination syndrome. *J Prosthodont*. 1995; 4(2): 76-81.

Lechner SK, Mammen A. Combination syndrome in relation to osseointegrated implant-supported overdentures: a survey. *Int J Prosthodont*. 1996; 9(1): 58-64.

Lelis ER, Siqueira CS, Morais LC, Gonçalves LC, Reis SMAS, Costa MM. Síndrome da Combinação – Revisão de Literatura. *Anais da 4ª Semana do Servidor e 5ª Semana Acadêmica – Universidade Federal de Uberlândia*. 2008. p.1-9.

Madan N, Datta K. Combynation syndrome. The Journal of Indian Prosthodontic Society. March 2006; 6.

Mansini R, Buscatti MY, Nóbrega C, Freitas L. Imagenologia. In: Freitas L. Radiologia bucal: técnicas e interpretações. 2a ed. São Paulo: Pancast; 2000. p. 355-91.

Marin DOM, Paleari AG, Rodriguez LS, Leite ARP, Pero AC, Compagnoni MA. Reabilitação oral de paciente com Síndrome da Combinação: relato de caso. Rev Assoc Paul Cir Dent 2014; 68(1):75-8.

Maxson BB, Powers MP, Scott RF. Prosthodontic considerations for the transmandibular implant. J Prosthet Dent 1990; 63(5): 554-8.

Newbrun E. Cariologia, São Paulo. 1988. Santos Cap 4.

Nogueira RP, Miraglia SS, Soares FAV. Considerações sobre síndrome da combinação (Kelly) na clínica odontológica reabilitadora. PCL. Curitiba. 2002; 4 (19): 218-222.

Palmqvist S, Carlsson GE, Ôwall B. The combination syndrome: a literature review. *J Prosthet Dent.* 2003; 90(3): 270-75.

Pool CK, Barss TK, Murdoch-Kinch CA, Bricker SL, Miles DA, Vans Dis ML. Presurgical tomographic assessment for dental implants. Part 1. A modified imaging technique. *Int J Oral Maxillofacial Implants.* 1992. (7): 246-50.

Resende CMBM, et al. Signs of Combination Syndrome and removable partial denture wearing. *Rev Odontol UNESP.* 2014. 43(6): 390-395.

Ribeiro MCM. Verificação do índice de prevalência de pacientes portadores dos sinais da Síndrome da Combinação. Monografia. Bauru – SP. Faculdade de Odontologia de Bauru; 2003.

Sahuinco HLC, Souza RP. Análise da maxila edêntula por meio da tomografia computadorizada e radiografia panorâmica no planejamento cirúrgico de implantes dentários. *Rev Imagem.* 2006; 28(2): 73-77.

Saunders TR, Gillis RE, Desjardins RP. The maxillary complete denture opposing the mandibular bilateral distal-extension partial denture: treatment considerations. *J Prosthet Dent.* 1979; 41 (2): 124-8.

Scarfe WC, Farman A, Sukovic P. Clinical applications of Cone-Beam Computed Tomography in dental practice. *J Can Dent Assoc.* 2006; 72(1): 75-80.

Shen K, Gongloff RK. Prevalence of the Combination Syndrome among denture patients. *J Prosthet Dent.* 1989; 62(6): 642-44.

Silva AL, Cristófaru RLAFLS, Mendes JO, Akamine RL. Ocorrência dos sinais da Síndrome da Combinação em pacientes da Faculdade de Odontologia da UFMS. *ABOMI.* 2011: 3-6.

Silva AL, Cristófaru RLAFLS, Gonçalves VF, Guerisoli DMZ. Perda de suporte ósseo na região anterior da maxila em usuários de prótese total no arco superior e de acordo com o gênero. *ABOMI.* 2012; XXIX (1): 3-5.

Silva FC, Rebellato NLB, Fernandes A. Tomografia computadorizada de feixe cônico no planejamento de implantes em maxila atrófica: relato de caso. *Rev Cir Traumatol Buco-Maxilo-Fac.* 2013; 13(1): 65-70.

Silveira RSM, Sousa AC, Sousa SA, Frota RM, Dametto FR. Síndrome da Combinação – conhecimento e aplicabilidade por parte dos professores de prótese das universidades públicas e privadas e protesistas do estado do Rio Grande do Norte. RFO. 2010; 15(3): 268-274.

Sousa AS, Miranda LM, Queiroz JRC. Síndrome da Combinação: considerações clínicas e relato de caso. Full Dent. Sci. 2015; 6(22): 223-227.

Souza VD, Zaze CA. Prevalência da Síndrome da Combinação na clínica de prótese da UNIPAR. Arq Cienc Saúde UNIPAR. 2003; 7(2): 155-57.

Stewart TK, Bucbker WA. Clinical removable partial prosthodontics. St Lois C.V. Mosby Company. 1983; p. 575-87.

Sur J, Seki K, Koizumi H, Nakajima K, Okano T. Effects of tube current on cone-beam computerized tomography image quality for presurgical implant planning in vitro. Oral Surg Oral Med Oral Pathol Oral Radiol Endod. 2010; 110(3): 29-33.

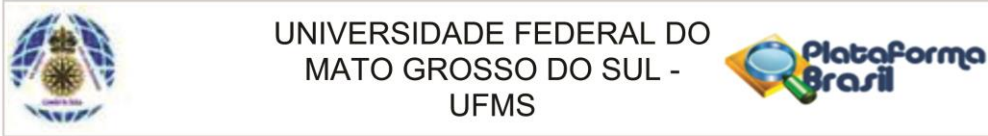Telles D. Prótese Total Convencional e sobre Implantes. São Paulo: Ed. Santos; 2009. 492p.

Whaites E. *Princípios de Radiologia Odontológica*. São Paulo: Ed Artmed; 2003. 444 p.

Wright PS, Glantz PO, Randow K, Watson RM. The effects of fixed and removable implant-stabilized prostheses on posterior mandibular residual ridge resorption. *Clin Oral Implants Res*. 2002. 13(2): 169-174.

Yim JH, Ryu DM, Lee BS, Kwon YD. Analysis of digitalized panorama and cone beam computed tomographic image distortion for the diagnosis of dental implant surgery. *J Craniofac Surg*. 2011; 22(2): 669-73.

ANEXO A - Aprovação do Comitê de Ética



PARECER CONSUBSTANCIADO DO CEP

DADOS DO PROJETO DE PESQUISA

Título da Pesquisa: AVALIAÇÃO DA MAXILA EDÊNTOLO E MANDÍBULA PARCIALMENTE EDÊNTOLO POR MEIO DA TOMOGRAFIA COMPUTADORIZADA

Pesquisador: Juliana Pedrosa de Mendonça Magariños

Área Temática:

Versão: 2

CAAE: 44977315.8.0000.0021

Instituição Proponente: Universidade Federal de Mato Grosso do Sul - UFMS

Patrocinador Principal: Financiamento Próprio

DADOS DO PARECER

Número do Parecer: 1.151.314

Data da Relatoria: 02/07/2015

Apresentação do Projeto:

A Síndrome da Combinação é resultante da mutilação progressiva não controlada sobre os rebordos alveolares em decorrência da perda dos dentes do arco maxilar e dos dentes posteriores inferiores. Com o surgimento dos implantes a reabilitação tem despertado o interesse de pacientes e cirurgiões-dentistas. O estudo de 40 tomografias computadorizadas de pacientes com perdas dentárias complexas permite analisar estruturas anatômicas com pouca distorção e sem superposição de imagens, selecionar pontos anatômicos a serem

observados com mais acuidade, definir a angulação necessária para colocação de implantes e avaliar precisamente o volume ósseo das estruturas anatômicas.

Objetivo da Pesquisa:

Objetivo Primário:

Observar os níveis de perda óssea da região anterior da maxila e posterior de mandíbula, através da tomografia computadorizada.

Objetivo Secundário:

Medir a quantidade óssea na região anterior da maxila e posterior de mandíbula de pacientes portadores da Síndrome da Combinação em tomografia computadorizada

Endereço: Pró Reitoria de Pesquisa e Pós Graduação/UFMS
Bairro: Caixa Postal 549 **CEP:** 79.070-110
UF: MS **Município:** CAMPO GRANDE
Telefone: (67)3345-7187 **Fax:** (67)3345-7187 **E-mail:** bioetica@propp.ufms.br



UNIVERSIDADE FEDERAL DO
MATO GROSSO DO SUL -
UFMS



Continuação do Parecer: 1.151.314

Avaliação dos Riscos e Benefícios:

Riscos: Não há.

Benefícios: A reabilitação protética adequada proporciona ao paciente a devolução da função, estética, fonética e a preservação dos tecidos adjacentes.

Conhecer em que níveis e regiões ocorrem a perda óssea permite a identificação dos problemas de desadaptação das próteses

Comentários e Considerações sobre a Pesquisa:

Pesquisa de relevância clínica

Considerações sobre os Termos de apresentação obrigatória:

Apresenta dispensa de TCLE, autorização CROPP e Termo de responsabilidade para uso de dados secundários

Recomendações:

Conclusões ou Pendências e Lista de Inadequações:

Pesquisador atendeu às solicitações do CEP

Situação do Parecer:

Aprovado

Necessita Apreciação da CONEP:

Não

Considerações Finais a critério do CEP:

CAMPO GRANDE, 16 de Julho de 2015

Assinado por:

PAULO ROBERTO H Aidamus de Oliveira Bastos
(Coordenador)

Endereço: Pró Reitoria de Pesquisa e Pós Graduação/UFMS

Bairro: Caixa Postal 549

CEP: 79.070-110

UF: MS

Município: CAMPO GRANDE


Telefone: (67)3345-7187

Fax: (67)3345-7187

E-mail: bioetica@propp.ufms.br

APÊNDICE A - Autorização do Banco de Dados**AUTORIZAÇÃO DO BANCO DE DADOS**


Solicito autorização da CROPP – Radiologia Odontológica para utilização do banco de dados para realizar a pesquisa “Avaliação da maxila edêntula e mandíbula parcialmente edêntula por meio da tomografia computadorizada”, no período de 01/07/2015 a 03/08/2015.



Juliana P. Mendonça Magariños

Pesquisadora

Ciente e sob risco



DR FERNANDO F. VALENTE
CRO 2087 - MS

03/06/2015

03 438 606/0001-00
CROPP-CLÍNICA ODONTOLÓGICA S/C LTDA
Rua Espírito Santo, 581
Vila Ises - Cep 79020-020
CAMPO GRANDE - MS

APÊNDICE B

Tabela 1 – Valores em milímetros obtidos a partir da mensuração da tomografia de maxila.

Paciente	Maxila					Idade	Gênero
	TD	PCD	FI	PCE	TE		
1	5	9	7	10	7	70	F
2	4	7	6	7	2	57	F
3	5	16	16	16	9	66	F
4	5	9	7	9	5	46	F
5	1	6	6	5	1	46	F
6	5	10	10	9	10	54	M
7	1	13	10	13	4	55	M
8	5	7	5	9	5	65	M
9	5	9	7	9	5	53	F
10	6	10	10	10	8	68	F
11	1	8	5	10	1	57	M
12	3	6	2	4	1	51	F
13	2	12	5	12	2	70	F
14	6	10	7	7	2	54	F
15	5	8	5	8	8	62	F
16	4	12	12	13	4	61	F
17	3	17	17	17	3	57	M
18	9	14	11	15	11	58	F
19	2	6	5	9	3	64	F
20	7	8	5	5	10	70	F
21	5	13	9	10	5	56	M
22	5	13	11	13	3	63	F
23	10	7	4	11	10	72	M
24	8	15	10	14	10	57	M
25	3	10	10	9	5	64	F
26	7	10	5	10	7	60	F
27	2	8	5	4	4	64	F
28	5	13	4	8	4	63	F

Tabela 2 – Valores em milímetros obtidos a partir da mensuração da tomografia de mandíbula.

Paciente	Mandíbula		Idade	Gênero
	PD	PE		
1	4	2	70	F
2	7	6	57	F
3	9	8	66	F
6	9	11	54	M
7	10	10	55	M
8	2	3	65	M
9	2	2	53	F
15	7	3	62	F
18	16	14	58	F
20	2	1	70	F
21	9	8	56	M
24	15	10	57	M
28	4	4	63	F
29	5	4	58	F
30	7	7	62	F
31	2	7	76	M
32	6	7	54	F
33	7	12	66	F
34	4	5	59	F

